



# POTVRZENÍ O RTG VYŠETŘENÍ NA DYSPLAZII LOKETNÍCH KLOUBŮ

## CERTIFICATE OF RADIOLOGICAL ELBOW DYSPLASIA EXAMINATION



### Pes/Dog

Plemeno/Breed: **Velký švýcarský salašnický pes**

Pohlaví/Sex:  Pes/Male  Fena/Female

Barva/Color: **tricolor**

Datum narození/Date of birth: **23.4.2007**

Jméno a chovatelská stanice/Name and breed station: **Holly Pali Lookout**

Plemenná kniha/Studbook:

Číslo zápisu/Registration nr.:

Tetovací číslo, čip/Tattoo, chip nr.: **519**, .....

### Majitel/Owner

Jméno/Name: **Hana Vaculínová**

Adresa/Address: **Velká Lhota 46, 756 27 Valašská Bystřice**

E-mail:

### Vyšetření/Examination

Rentgenové snímky zhotoveny dne/X-Rays made on: **13.2.2009**

Jméno veterinárního lékaře-zhotovitele rtg snímku/Name of veterinary surgeon submitting radiograph:

**A-Z Veterinární klinika pro psy a kočky**

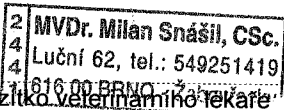
Adresa/Address: **Luční 62, 616 00**

**Brno**

E-mail: **snasil@seznam.cz**

Potvrzuji, že rentgenogram loketních kloubů psa označeného výše uvedenými identifikačními znaky zhotovený dne 13.2.2009 je v souladu s předpisy pro posuzování dysplazie loketních kloubů.

I certify that the radiograph relating to the dog identified above was taken on the following date 13.2.2009 and in conformity with the provisions of the Elbow Dysplasia Scheme Procedure Notes.



Podpis a razítko veterinárního lékaře

Veterinary Surgeon's Signature and stamp:

*[Handwritten signature]*

Podpis majitele

Owner's Signature:

### Vyhodnocení rtg snímku/Classification of radiographic evaluation

(Zakroužkujte příslušnou možnost/ Circle the relevant )

#### IEWG

Levá/left

**0**

1

2

3

Pravá/right

**0**

1

2

3

#### Klasifikace/Classification:

0 = Bez příznaků dysplazie loketního kloubu / No signs of arthrosis

1 = Mírné příznaky dysplazie loketního kloubu (osteofyty do velikosti 2 mm kdekoliv v loket. kloubu) / Osteophyte formation of less than 2 mm anywhere in the elbow joint

2 = Střední osteoartróza (osteofyty velikosti 2-5 mm kdekoliv v loket. kloubu) / Osteophyte formation of 2-5 mm anywhere in the elbow joint

3 = Těžká osteoartróza nebo primární léze (osteofyty větší než 5 mm kdekoliv v loket. kloubu, nebo primární léze FCP, UAP, OCD a jiné) / Osteophyte formation of more than 5 mm anywhere in the elbow joint or primary lesions (FCP, UAP, OCD and other)

Tímto potvrzuji, že stupeň hodnocení dysplazie loketních kloubů na základě posouzení rentgenogramu psa označeného výše uvedenými identifikačními znaky odpovídá klasifikačnímu schématu IEWG.

I hereby certify that the score of the radiograph submitted for the dog identified above was produced using the scoring criteria of the IEWG protocol.

Vyhodnocení bylo provedeno dne/The evaluation was made on: **23.2.2009**

Ev. č. snímku/X-Ray nr.: **2415**

Kým/By: *[Handwritten signature]*

E-mail: *[Handwritten signature]*

**MVDr. Milan SNÁŠIL, CSc.**  
Veterinární klinika  
Luční 62, 616 00 Brno  
tel.: 5 49251419  
r.č. KVL: 2441

Podpis a razítko

Signature and stamp: